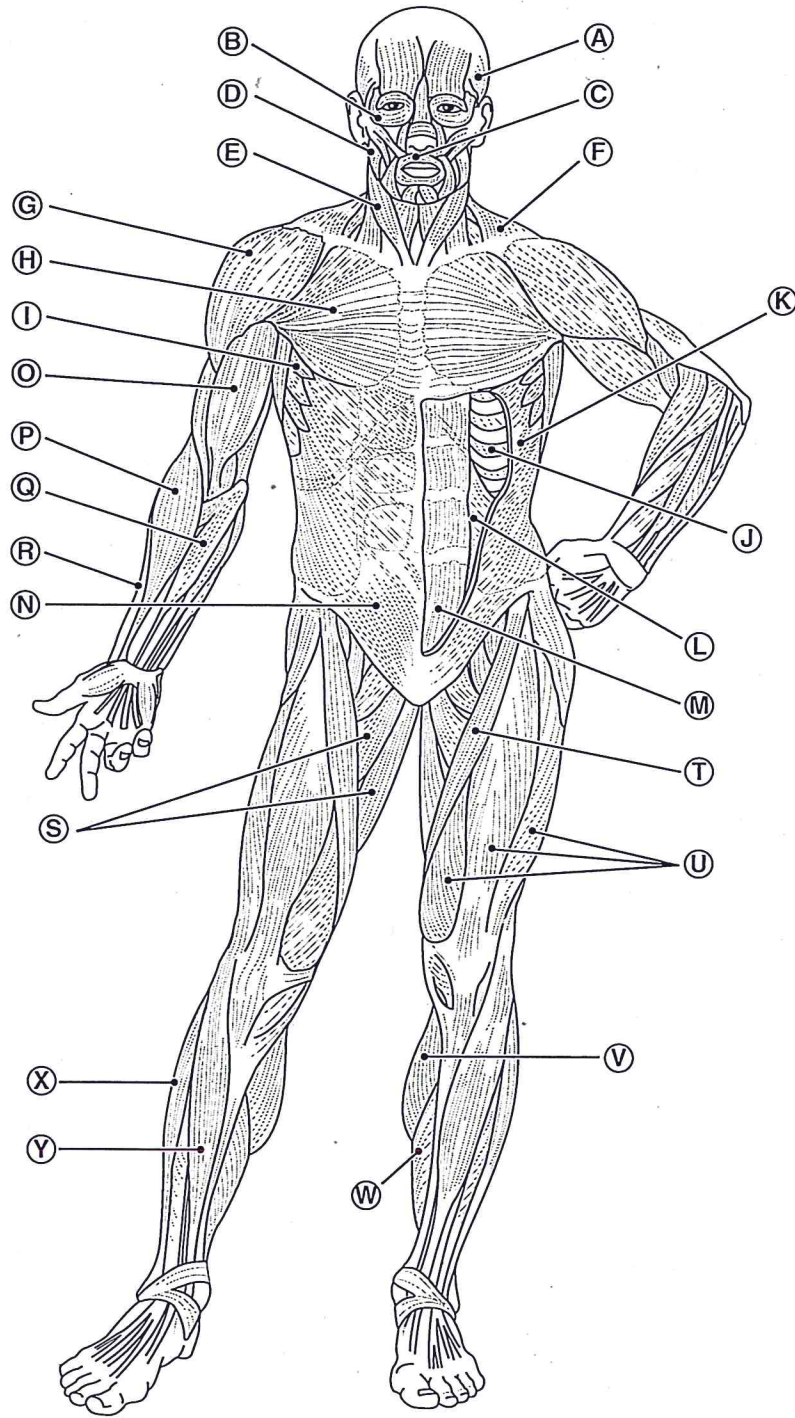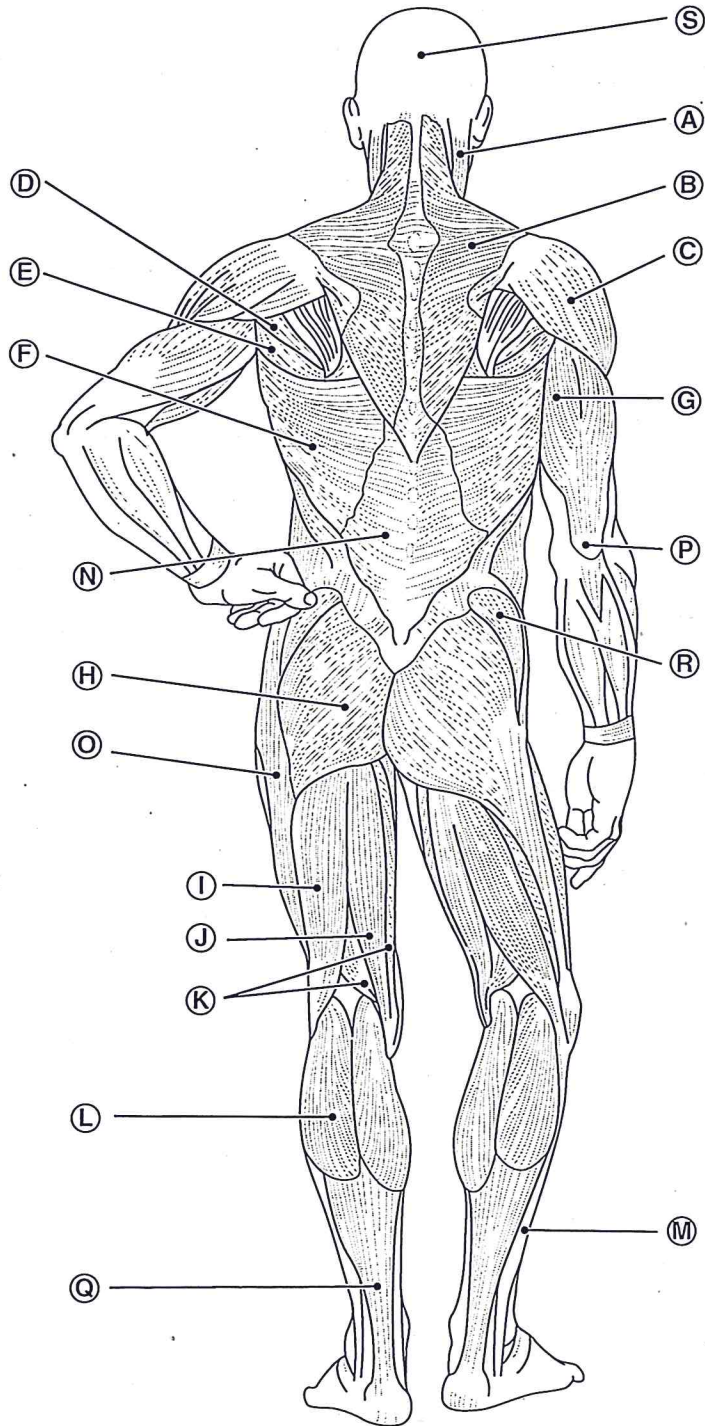


Anterior view

- A. temporalis
- B. _____
- C. _____
- D. _____
- E. platysma
- F. _____
- G. _____
- H. _____
- I. serratus anterior
- J. intercostals
- K. _____
- L. _____
- M. _____
- N. _____
- O. _____
- P. _____
- Q. _____
- R. brachioradialis
- S. adductor
- T. _____
- U. _____
- V. _____
- W. soleus
- X. fibularis longus
- Y. tibialis anterior



Posterior view

- A. platysma
- B. _____
- C. _____
- D. _____
- E. _____
- F. _____
- G. _____
- H. _____
- I. _____
- J. semitendinosus
- K. semimembranosus
- L. _____
- M. fibularis longus
- N. iliotibial band
- O. iliotibial Tract
- P. gastrocnemius
- Q. calcaneal (Achilles) Tendon
- R. _____
- S. occipitalis